



بررسی اثر روغن دانه کرچک در درمان زخم معده‌ی ناشی از اسید استیک در موش صحرایی نر

مهریه آذرشب^۱، غلامحسین واعظی^{۲*}، مهدی رهنما^۳

۱- گروه زیست‌شناسی، واحد دامغان، دانشگاه آزاد اسلامی، دامغان، ایران

۲- گروه زیست‌شناسی، واحد علوم و تحقیقات تهران، دانشگاه آزاد اسلامی، تهران، ایران

۳- گروه زیست‌شناسی، واحد زنجان، دانشگاه آزاد اسلامی، زنجان، ایران

*مسئول مکاتبات: gh.vaezi@yahoo.com

تاریخ پذیرش: ۱۳۹۵/۵/۲۶

تاریخ دریافت: ۱۳۹۴/۱/۲۷

چکیده

زخم معده یا گاستریت بیماری خوش خیم در دستگاه گوارش می‌باشد که با زخم کوچک در آستر مخاط داخلی معده بوجود می‌آید. یکی از راه‌های درمان بیماری زخم معده استفاده از گیاهان دارویی است. از جمله گیاهان دارویی موثر در درمان زخم معده دانه کرچک است. روغن دانه کرچک خاصیت ضدباکتریایی، ضدویروسی و ضدقارچی دارد و نیز دارای روغن ریسین، آنتی‌اکسیدان، تانن و ویتامین A، C و E می‌باشد که باعث کاهش تورم و التهاب زخم و بهبود آن می‌شود. موش‌ها با یک رژیم آزمایشگاهی استاندارد تغذیه شدند. قبل از جراحی، برای ۴۸ ساعت از غذا محروم و ۲ ساعت قبل از جراحی آب آنها نیز قطع شد. موش‌ها با تزریق محلول اسید استیک به ناحیه‌ی تنه معده قسمتی که فاقد رگ باشد، مبتلا به زخم معده شدند. یک روز پس از ایجاد زخم در معده، روغن با دوزهای مختلف از طریق گاوژ به موش‌ها داده شد. موش‌ها را در روزهای ۴، ۷، ۱۰ و ۱۴ پس از ایجاد زخم کشته و معده آنها خارج گردید و ابعاد زخم برحسب میلی‌متر مربع محاسبه گردید. همچنین جهت مطالعات بافت شناسی، نمونه‌ها پس از ایجاد برش و تهیه لام با هموتوکسیلین و اتوزین رنگ‌آمیزی شدند و مورد مطالعه میکروسکوپی قرار گرفتند. نتایج نشان داد که درصد بهبود زخم در روغن دانه کرچک در هر سه دوز (۵۰، ۱۰۰، ۲۰۰ میلی‌گرم بر کیلوگرم) در روزهای چهارم و چهاردهم افزایش معناداری نسبت به گروه‌های شم و کنترل دارند. روغن دانه کرچک اثر ترمیمی بیشتری بر زخم معده ناشی از اسیداستیک دارد.

کلمات کلیدی: زخم معده، روغن دانه کرچک، موش صحرایی.

مقدمه

بین فاکتورهای تهاجمی (ترشح اسید، پپسین، هلیکوباکتر پیلوری، نمک‌های صفراوی و افزایش رادیکال‌های آزاد) و فاکتورهای دفاعی شامل (موکوس، ترشح بیکربنات، پروستاگلاندین، آنتی-اکسیدانت‌ها و جریان خون) رخ می‌دهد (۶). زخم معده یک بیماری شایع در قرن حاضر می‌باشد به طوری که ۱۰ درصد افراد در مقطعی از زندگی خود به آن مبتلا می‌شوند. در ۷۰ درصد بیماران، بیماری زخم معده در سنین بین ۶۴-۲۵ سالگی اتفاق می‌افتد

زخم معده یا گاستریت بیماری خوش‌خیم دستگاه گوارش می‌باشد که با زخم کوچک در آستر مخاط داخلی معده به وجود می‌آید. به مرور زمان این زخم توسعه یافته و دچار التهاب می‌گردد (۱۱). از مشخصات زخم معده این است که عمقی است و از مخاط معده عبور می‌کند. تقریباً تمام زخم‌های خوش خیم معده در آنتروم (ناحیه تحتانی معده)، قرار دارد (۵). زخم پپتیک یکی از مهم‌ترین ناراحتی‌های دستگاه گوارش است. این بیماری به دلیل عدم تعادل



کرچک با نام علمی *Ricinus communis* و روغن کرچک با نام *Castor Oil Plant* که از تیره فرفیون (*Euphorbiaceae*) گیاهی علفی است. دانه‌های کپسولی کرچک معمولاً به رنگ ارغوانی تیره و شکل آن تخم مرغی است. دانه‌ها دارای سطح صاف و به اندازه‌ی حداکثر ۱/۵ سانتی‌متر می‌باشد (۱۶). هضم کننده غذا، ضداسپاسم، تقویت کننده‌ی معده، کاهش- دهنده‌ی قند خون، تقویت کننده بسیار مفید برای بدن و ادرار آور می‌باشد (۴).

روغن کرچک علاوه بر خاصیت مسهلی و ملینی، خاصیت ضدباکتریایی، ضدویروسی و ضد قارچی دارد. ضدسم، استفراغ آور، خلط آور است (۱۵). عصاره هیدروالکلی پوسته دانه لوبیایی شکل کرچک در دوزهای پایین‌تر بر روی سیستم اعصاب مرکزی تاثیر گذاشته است. عصاره آبی پوست ریشه گیاه کرچک علائم ضددرد را در موش‌ها نمایان می‌کند (۱۹). یک داروی ایمنی است که به طور گسترده‌ای برای کاهش فعالیت سیستم ایمنی بدن بیمار، در ارتباط با پیوند عضو استفاده می‌شود (۱۰).

مواد و روش کار

موش‌های مورد استفاده و شرایط نگهداری: در این تحقیق ۶۰ سر موش نر نژاد ویستار به وزن ۲۸۰-۲۴۰ گرم از مرکز تحقیقات دانشگاه آزاد زنجان تهیه گردید. حیوانات در شرایط دمایی ۲۵-۲۳ درجه سانتی‌گراد و تحت شرایط نوری استاندارد ۱۲ ساعت روشنایی و ۱۲ ساعت تاریکی و رطوبت نسبی ۴۰ تا ۶۰ درصد و امکان دسترسی به آب و غذا به صورت یکسان نگهداری شدند.

تهیه روغن دانه کرچک: جهت تهیه‌ی روغن دانه کرچک، مرحله‌ی اول بعد از گرفتن پوست دانه‌ها تحت فشار، فشردن دانه‌های بدون پوسته در سرماست که روغنی به دست می‌آید که در مرحله دوم باید

(۱۴). در مبتلایان به زخم معده درد شکم و ناراحتی-هایی شامل: احساس پری معده بعد از یک وعده غذایی سبک، نفخ، تهوع، درد شکم و معده، کاهش وزن در حدود ۴۵ تا ۶۰ درصد از وزن بدن، بی-اشتهایی، آنمی، فقر آهن و خون مخفی در مدفوع می-باشد (۱۸). دو روش اصلی تشخیص عبارتند از: رادیوگرافی قسمت فوقانی لوله گوارش با باریوم و دیگری آندوسکوپی (۱۴).

ترمیم زخم یک فرآیند طبیعی نوسازی بافت است که شامل سه مرحله التهاب، تکثیر و تعویض بافت می-باشد. در مرحله التهاب، باکتری‌ها و بقایای زخم فاگوسیت شده و از بین می‌روند. در مرحله تکثیر، فاکتورهای رها می‌شوند که سبب مهاجرت و تقسیم سلول‌ها می‌شوند. این مرحله توسط رگ‌زایی، انباشتگی کلاژن، شکل‌گیری بافت دور زخم، اپیتلیالی شدن و جمع‌شدگی زخم مشخص می‌شود. در مرحله تعویض بافت، کلاژن تعویض می‌شود و در یک ردیف کشتی تغییر می‌یابد (۲).

مطالعه و شناخت گیاهان خصوصاً گیاهان دارویی از دیرباز مورد توجه بسیاری از محققان و دانشمندان بوده است. اولین نیازهای طبیعی انسان از نظر غذایی، پوشاکی، دارویی و غیره از گیاهان تامین شده است و این مسئله سبب برانگیختن حس کنجکاوی و تحقیق در زمینه گیاهان شده که نتیجه آن شناخت تعداد بسیاری از گیاهان در دنیا است (۸).

فعالیت عصاره‌ی گیاه *Ocimum mangle* در برابر زخم معده‌ی ناشی از آسپرین، استرس و اتانول در موش صحرایی بررسی شده و کاهش ضریب زخم و افزایش میزان بهبودی زخم مشاهده شده است (۱۲). در مطالعه‌ی دیگری اثر حفاظتی عصاره *Falcaria vulgaris* بر روی زخم معده ناشی از اتانول در رت بررسی و نشان داده شد که این عصاره باعث کاهش معنی‌دار در میزان زخم ایجاد شده می‌شود (۱).

روش **سنجش بهبودی زخم**: بهبودی زخم با اندازه‌گیری وسعت زخم و درصد بهبودی آن ارزیابی می‌شود. وسعت زخم در روزهای ۱، ۴، ۷، ۱۰، ۱۴، با واحد میلی‌متر مربع با استفاده از کاغذ میلی‌متری اندازه‌گیری می‌شود. درصد بهبودی با فرمول: اندازه زخم در روز اول منهای اندازه زخم در روز مورد نظر تقسیم بر اندازه زخم در روز اول $\times 100$ بدست آمد (۳). در این مطالعه بیشترین بررسی روی روزهای چهارم و چهاردهم بوده است.

بافت‌شناسی: نمونه‌ها به مدت ۲۴ ساعت داخل فرمالین ۱۰ درصد قرار داده شدند (۳). پس از تهیه برش‌های بافتی، برش‌ها را روی لام قرار می‌دهیم. با هماتوکسیلین و ائوزین رنگ شدند. بعد از این مرحله لام‌ها آماده‌ی بررسی‌های بافت‌شناسی توسط میکروسکوپ چشمی مدرج خط‌کش‌دار میکروسکوپ نوری می‌شوند.

نتایج

اثر روغن دانه کرچک در دوزهای مختلف بر روی درصد بهبود زخم و شاخص‌های بافت‌شناسی در گروه‌ها و روزهای مختلف بعد از ایجاد زخم معده در جدول ۱ نشان داده شده است. نتایج نشان داد که میانگین درصد بهبود زخم در روغن دانه کرچک در هر سه دوز (۵۰، ۱۰۰ و ۲۰۰ میلی‌گرم بر کیلوگرم) در روزهای ۴، ۷، ۱۰ و ۱۴ افزایش معناداری نسبت به گروه‌های شام و کنترل ($p < 0.05$) دارند. میانگین تعداد نوتروفیل‌ها و ماکروفاژها نیز در همه‌ی گروه‌های تجربی در روزهای چهارم افزایش و در روزهای هفتم، دهم و چهاردهم کاهش معناداری نسبت به گروه شام و کنترل ($p < 0.05$) دارند. همچنین میانگین تعداد فیبروبلاست‌ها در همه‌ی گروه‌های تجربی، در روزهای ۴ و ۷ افزایش معنادار، و در روز ۱۰ و ۱۴ کاهش معناداری نسبت به گروه‌های شام و کنترل

تصفیه و بی‌رنگ شود. در مرحله سوم عبور بخار آب از مایع است و محصول روغنی بدست آمده روغن کرچک دارویی نامیده می‌شود

القای زخم معده: قبل از جراحی، موش‌ها برای مدت ۴۸ ساعت از غذا محروم اما به آنها آب داده می‌شد. دو ساعت قبل از جراحی آب موش‌ها قطع شد. تا مجاری گوارشی کاملاً خالی شود. موش‌ها با داروی بی‌هوشی کلرال هیدرات بی‌هوش می‌شدند. مقدار تهیه‌ی ماده بیهوشی برحسب میلی‌گرم (۲ میلی‌گرم کلرال هیدرات در ۱۰۰ سی‌سی آب مقطر) بود. موش‌ها از بی‌هوشی مذکور به ازای هر کیلوگرم وزن خود طبق یک فرمول (وزن موش ضرب در 0.5 تقسیم بر 250) بیهوش می‌گرفتند و بعد از بیهوشی، موش را به صورت خوابیده به پشت قرار داده و از قسمت چپ نزدیک وسط بدن بعد از شیو و استریل کردن ناحیه با الکل و یا بتادین، برش کوچکی در شکم ایجاد و معده را طوری که پیچ نخورد خارج می‌کنیم. دو سر معده توسط کلاپس مسدود می‌گردد و 0.12 میلی‌لیتر محلول اسید استیک 60 درصد توسط یک سرنگ انسولینی به ناحیه‌ی تنه معده قسمتی که فاقد رگ باشد، تزریق و بعد از 45 ثانیه، اسید توسط همان سرنگ تزریق شده خارج و معده دو بار توسط تزریق 2 سی‌سی نرمال سالین شستشو داده می‌شد. معده را به جای اول باز گردانده، اول صفاق و سپس پوست بخیه زده می‌شد. موش را بر روی شکم خوابانده و در جای گرم در قفس مجزا نگهداری می‌کنیم (۳).

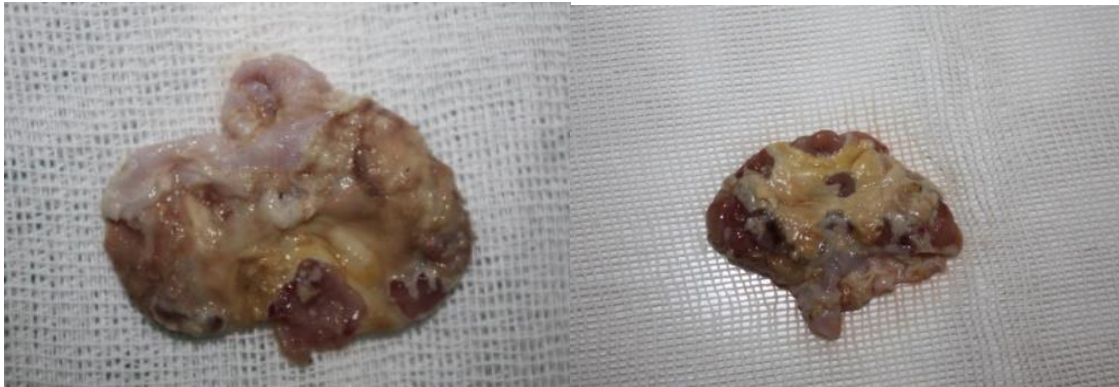
گروه‌های مورد مطالعه: شامل گروه کنترل، گروه شام (دریافت‌کننده نرمال سالین)، تجربی ۱ (دریافت‌کننده روغن دانه کرچک، دوز 50 میلی‌گرم بر کیلوگرم)، تجربی ۲ (دریافت‌کننده روغن دانه کرچک، دوز 100 میلی‌گرم بر کیلوگرم) و تجربی ۳ (دریافت‌کننده روغن دانه کرچک، دوز 200 میلی‌گرم بر کیلوگرم) بودند.



($p < 0/05$) دارند. میزان بهبود زخم معده در گروه‌ها و مقاطع میکروسکوپی آنها در روزهای چهارم و چهاردهم پس از ایجاد زخم معده در شکل‌های ۱ تا ۴ نشان داده شده‌اند. نمودارهای ۱ تا ۸ مقایسه پارامترهای مختلف در روزهای چهارم و چهاردهم را نشان می‌دهند.

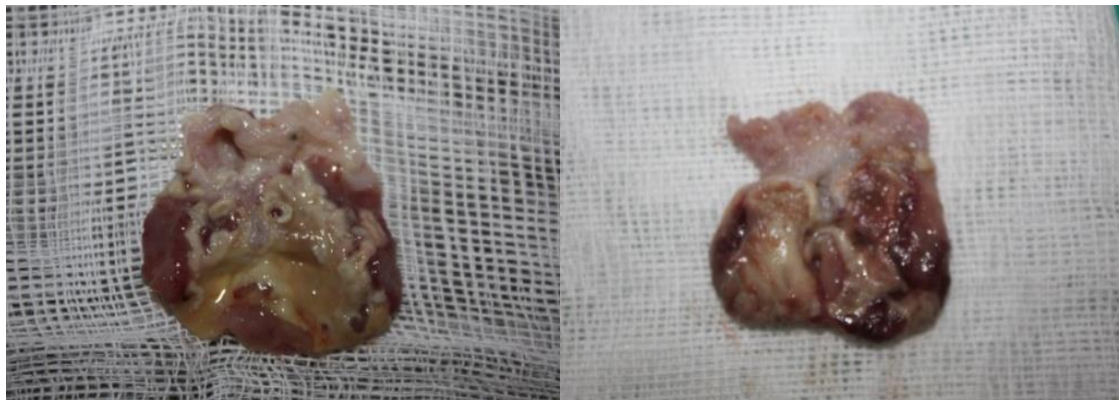
جدول ۱- اثر روغن دانه کرچک در دوزهای مختلف بر روی میانگین \pm انحراف معیار درصد بهبود زخم و شاخص‌های بافت-شناسی در گروه‌ها و روزهای مختلف بعد از ایجاد زخم معده

روز	گروه	درصد بهبود زخم	نوتروفیل	ماکروفاز	فیبروبلاست
چهارم	شم	$20/97 \pm 0/66$	$15 \pm 0/19$	$12/4 \pm 0/91$	$13/60 \pm 1/25$
	کنترل	$14/5 \pm 0/24$	$11 \pm 1/15$	$10 \pm 1/15$	$8/67 \pm 0/85$
	تجربی ۱	$26/13 \pm 0/11$	$53/4 \pm 0/6$	$22/62 \pm 1/30$	$24/38 \pm 1/2$
هفتم	تجربی ۲	$42/60 \pm 0/7$	$59 \pm 0/45$	$30 \pm 0/57$	$26/2 \pm 0/33$
	تجربی ۳	$27/14 \pm 0/39$	$54/54 \pm 0/27$	$23 \pm 0/45$	$24/35 \pm 0/17$
	شم	$58/2 \pm 0/33$	$49 \pm 2/58$	$30 \pm 2/51$	$14 \pm 1/15$
دهم	کنترل	$25/3 \pm 2/1$	$47/6 \pm 1/4$	$41/60 \pm 0/76$	$10 \pm 0/57$
	تجربی ۱	$62/22 \pm 0/28$	$40/35 \pm 1/35$	$28 \pm 0/73$	$16/32 \pm 0/7$
	تجربی ۲	$70/63 \pm 0/72$	$38/3 \pm 0/75$	$25/68 \pm 1/33$	$23/33 \pm 0/45$
چهاردهم	تجربی ۳	$64/10 \pm 0/65$	$41/65 \pm 0/70$	$28 \pm 1/20$	$16/35 \pm 1/4$
	شم	$63/12 \pm 0/72$	$24 \pm 1/15$	$24/4 \pm 2/10$	$28/6 \pm 1/76$
	کنترل	$52/1 \pm 1/6$	$21 \pm 1/2$	$37/4 \pm 0/80$	$28/63 \pm 0/76$
چهاردهم	تجربی ۱	$70/43 \pm 1/23$	$20/45 \pm 0/82$	$16/3 \pm 0/35$	$17/6 \pm 0/81$
	تجربی ۲	$83/35 \pm 1/23$	$18/12 \pm 0/33$	$13/42 \pm 0/28$	$10/35 \pm 0/32$
	تجربی ۳	$75/33 \pm 0/63$	$20/15 \pm 0/30$	$17/40 \pm 0/20$	$16/35 \pm 0/37$
چهاردهم	شم	$81/8 \pm 0/9$	$18 \pm 1/73$	$15/2 \pm 1/30$	$17/45 \pm 1/33$
	کنترل	$76/3 \pm 1/2$	$18/3 \pm 1/4$	$20/24 \pm 1/4$	$22/21 \pm 1/20$
	تجربی ۱	$90/45 \pm 0/77$	$13/60 \pm 0/30$	$12/3 \pm 0/82$	$9/35 \pm 0/72$
چهاردهم	تجربی ۲	$96/32 \pm 0/56$	$10/32 \pm 1/45$	$9/71 \pm 0/31$	$7/24 \pm 0/12$
	تجربی ۳	$91/0 \pm 1/20$	$13 \pm 1/20$	$11 \pm 0/29$	$9/3 \pm 0/89$



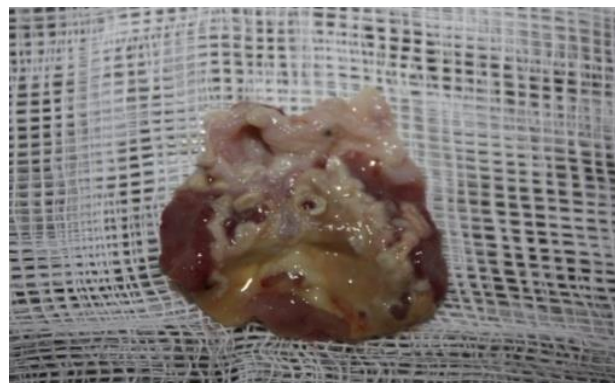کنترل

شم



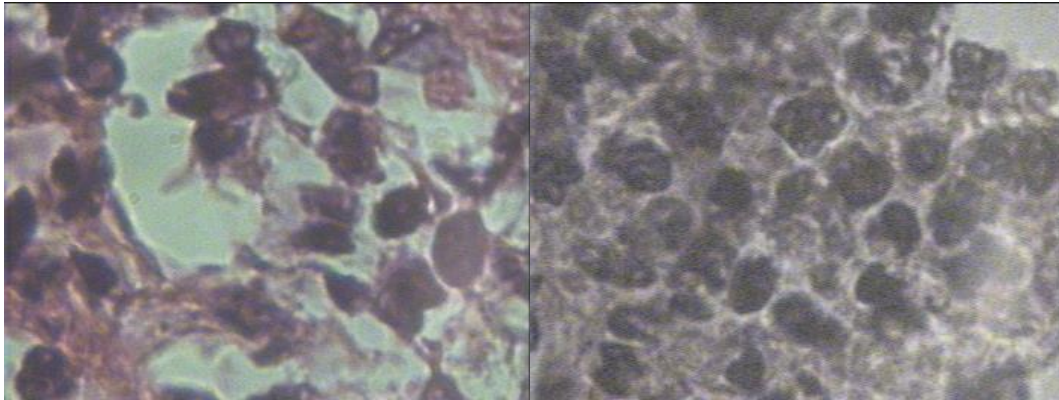
تجربی ۱

تجربی ۲



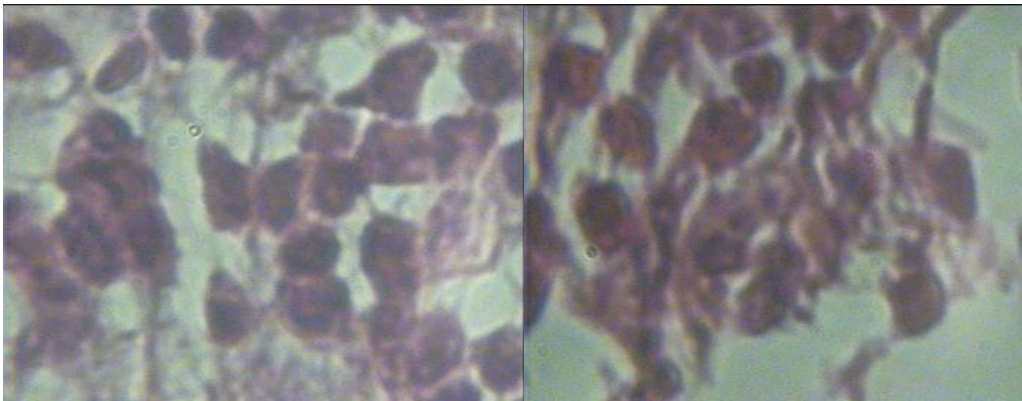
تجربی ۳

شکل ۱- میزان بهبود زخم معده در گروه‌های کنترل، شم (نرمال سالین)، تجربی ۱ (روغن دانه کرچک، دوز ۵۰ میلی‌گرم بر کیلوگرم)، تجربی ۲ (روغن دانه کرچک، دوز ۱۰۰ میلی‌گرم بر کیلوگرم) و تجربی ۳ (روغن دانه کرچک، دوز ۲۰۰ میلی‌گرم بر کیلوگرم) در روز چهارم پس از ایجاد زخم معده.



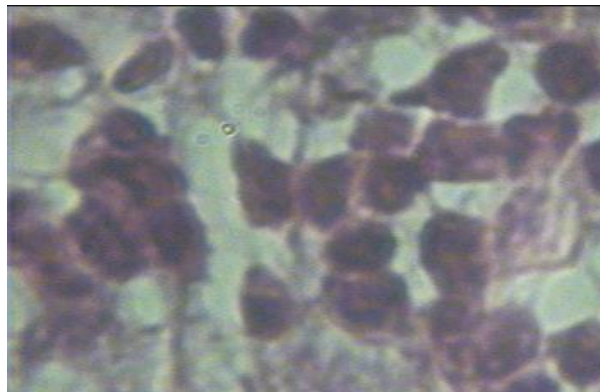
شم

کنترل



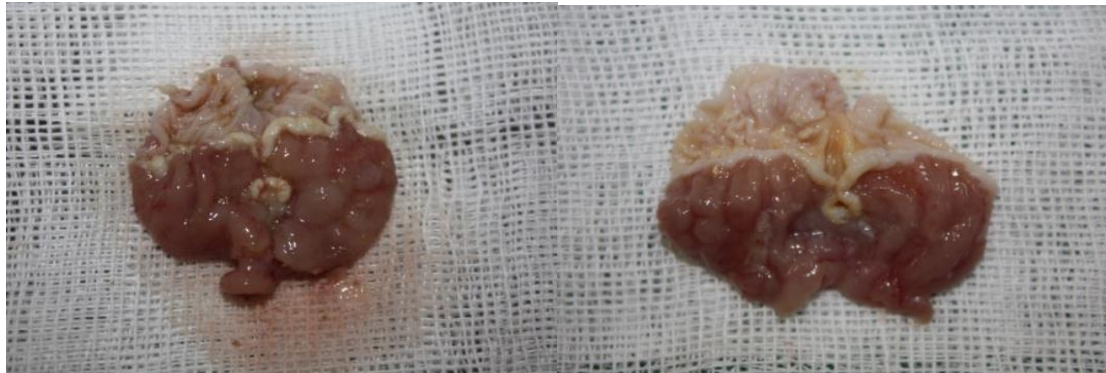
تجربی ۱

تجربی ۲



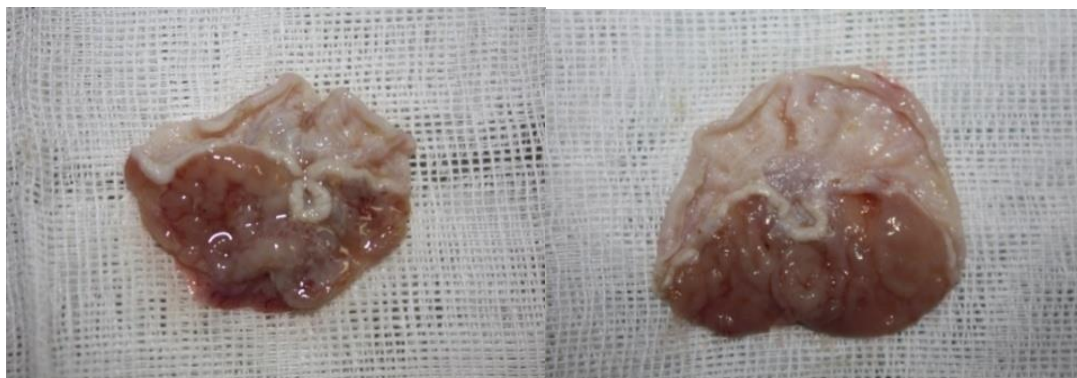
تجربی ۳

شکل ۲- نمای میکروسکوپی شاخص‌های بافت‌شناسی در گروه‌ها در روز چهارم پس از ایجاد زخم معده (بزرگنمایی ۱۰۰).



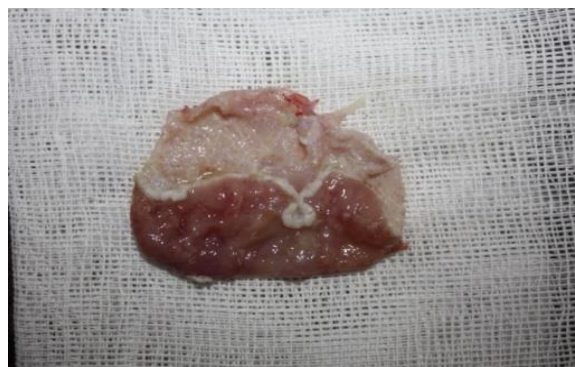شم

کنترل



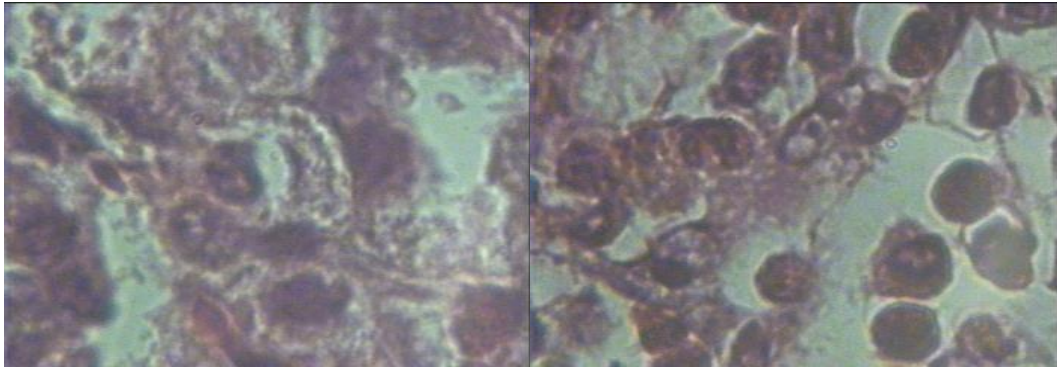
تجربی ۱

تجربی ۲



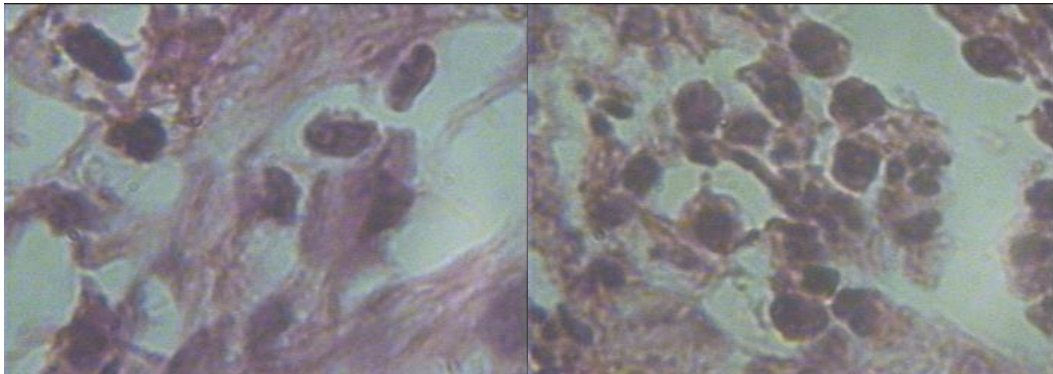
تجربی ۳

شکل ۳- میزان بهبود زخم معده در گروه‌ها در روز چهاردهم پس از ایجاد زخم معده



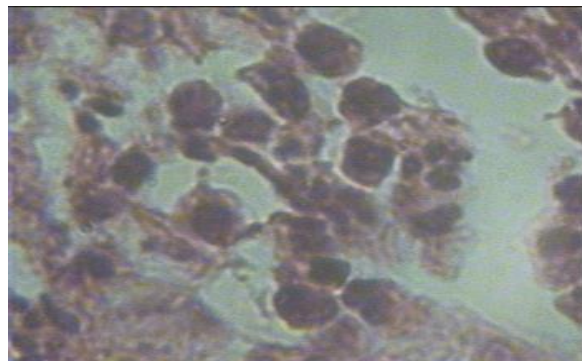
شم

کنترل



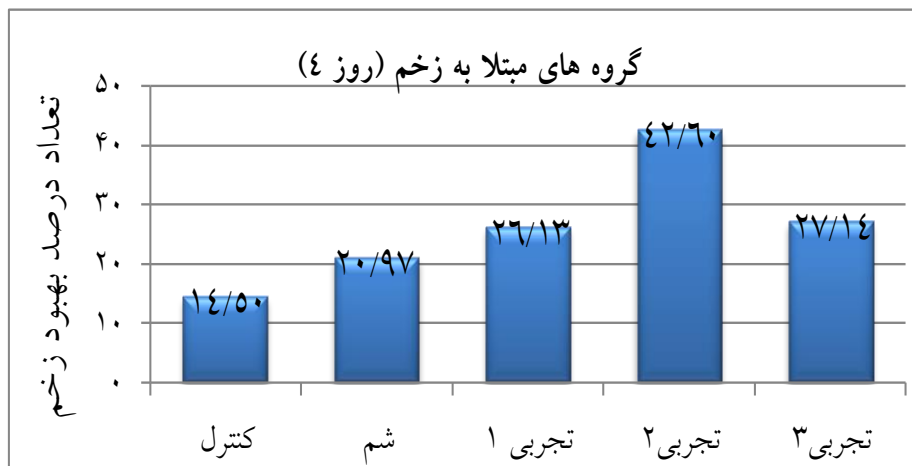
تجربی ۲

تجربی ۱

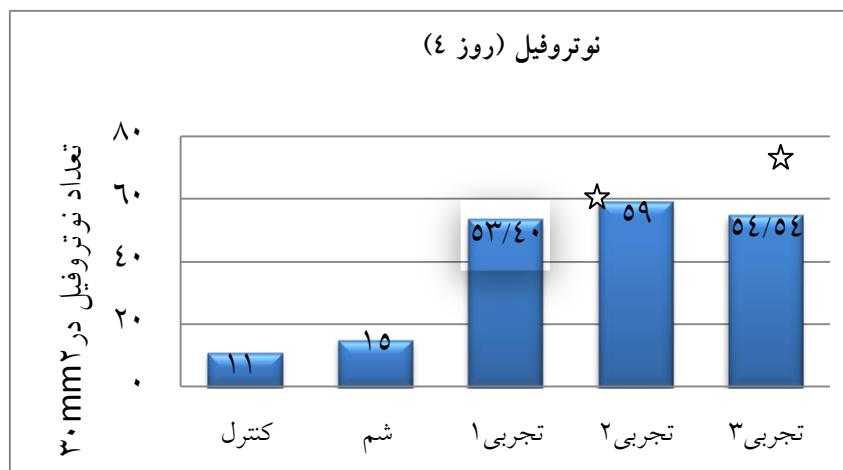


تجربی ۳

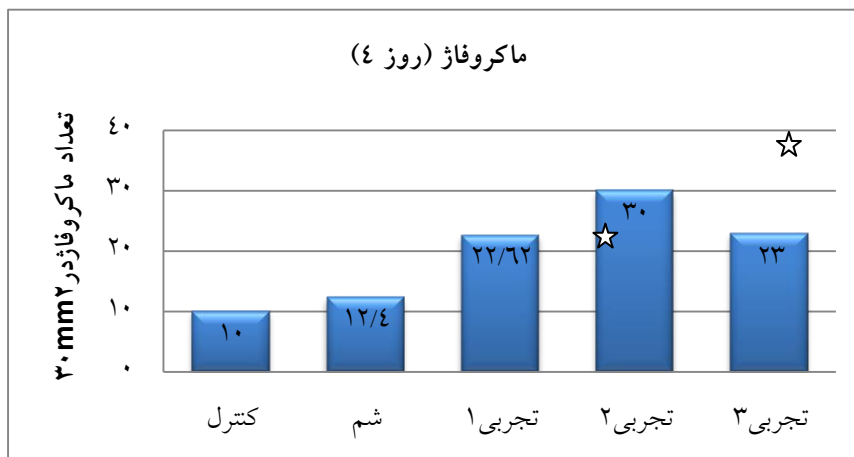
شکل ۴- نمای میکروسکوپی شاخص‌های بافت‌شناسی در گروه‌ها در روز چهاردهم پس از ایجاد زخم معده (بزرگنمایی ۱۰۰).



نمودار ۱- مقایسه میانگین و انحراف معیار درصد بهبود زخم معده گروه‌ها در روز چهارم پس از ایجاد زخم معده.

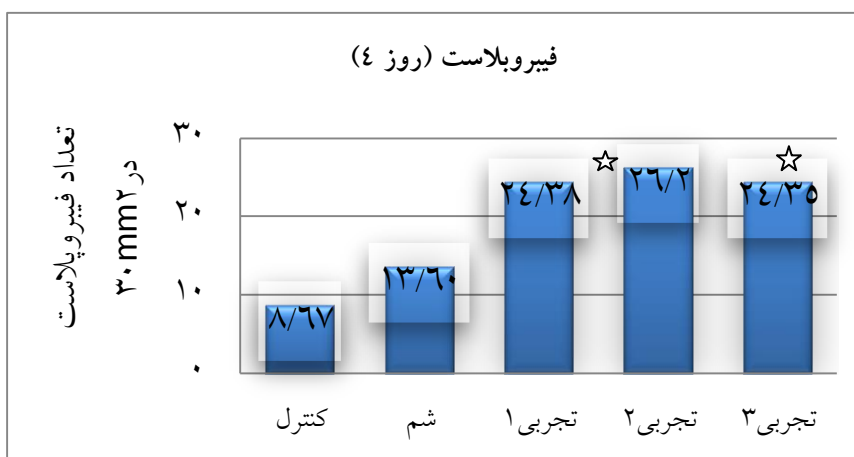


نمودار ۲- مقایسه میانگین و انحراف معیار تعداد نوتروفیل‌ها در گروه‌ها در روز چهارم پس از ایجاد زخم معده. ستاره نشان دهنده اختلاف معنی‌دار در $p < 0/05$ می‌باشد.



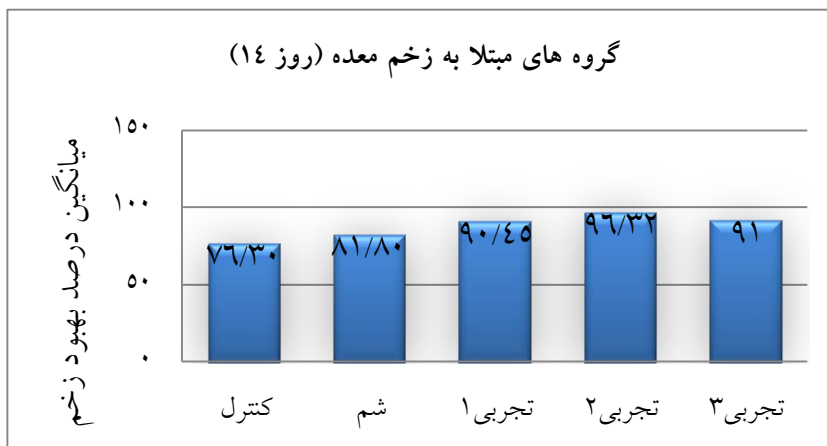
☆

نمودار ۳- مقایسه میانگین و انحراف معیار تعداد ماکروفاژها در گروه‌ها در روز چهارم پس از ایجاد زخم معده.

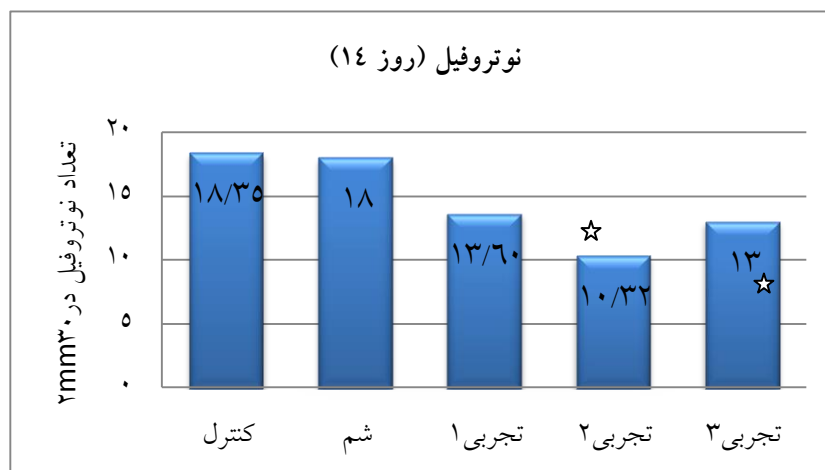


☆

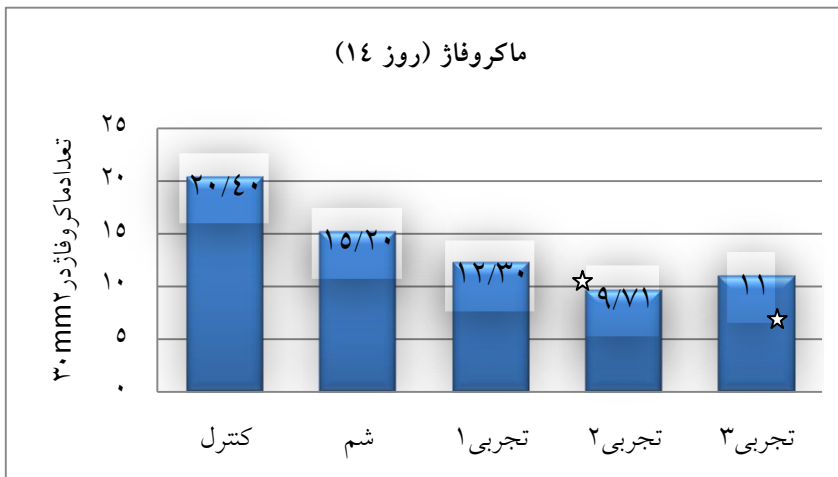
نمودار ۴- مقایسه میانگین و انحراف معیار تعداد فیروپلاست‌ها در گروه‌ها در روز چهارم پس از ایجاد زخم معده.



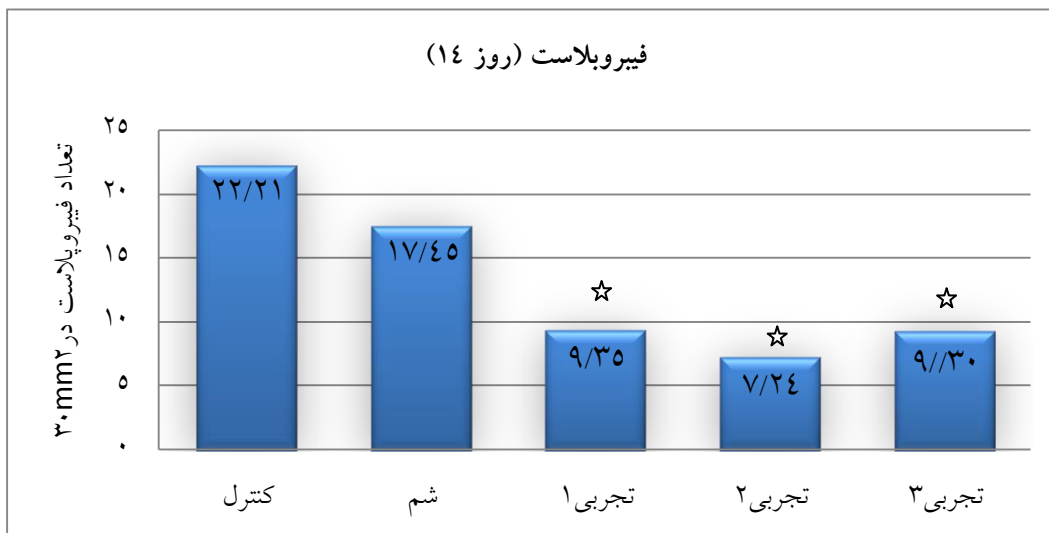
نمودار ۵- میانگین و انحراف معیار درصد بهبود زخم معده گروه‌ها در روز چهاردهم پس از ایجاد زخم معده.



نمودار ۶- مقایسه میانگین و انحراف معیار تعداد نوتروفیل‌ها در گروه‌ها در روز چهاردهم پس از ایجاد زخم معده.



نمودار ۷- مقایسه میانگین و انحراف معیار تعداد ماکروفازها در گروه‌ها در روز چهاردهم پس از ایجاد زخم معده.



نمودار ۸- مقایسه میانگین و انحراف معیار تعداد فیروپلاست‌ها در گروه‌ها در روز چهاردهم پس از ایجاد زخم معده.

بحث

پاسخ‌های حاد و شدید التهابی با تغییرات ماکروسکوپی و آسیب‌های میکروسکوپی بافت معده و ایجاد زخم مشخص می‌گردد. نتایج بدست آمده از این تحقیق نشان داد میانگین درصد بهبود زخم در گروه تجربی ۲ برای دوز ۱۰۰ روغن دانه کرچک، افزایش معنی‌دار نسبت به گروه کنترل و شم داشته که

در اواسط قرن بیستم عوارض ناخواسته‌ی داروهای شیمیایی به تدریج آشکار و محققان متوجه عوارض جانبی استفاده از داروهای شیمیایی شدند (۲). در پژوهش حاضر تزریق اسید استیک موجب ایجاد التهاب و زخم در معده می‌گردد. تزریق اسید استیک به درون معده موش‌های آزمایشگاهی باعث بروز



چسبیده، متابولیزه شده و بعد جذب می‌شود. باقیمانده‌ی اسیدرسینولئیک، حرکات انقباض روده را تحریک می‌کند و به همین دلیل روغن کرچک را یک ملین می‌دانند. در این تحقیق نیز مشاهده شد موش-هایی که از روغن کرچک استفاده کردند، دچار مدفوع کمی آبکی و شل با رنگ روشن شدند و این در موش‌هایی که دوزهای ۱۰۰ و ۲۰۰ از روغن کرچک را دریافت کردند، کاملاً مشهود بود.

در مطالعه حاضر نشان داده شد که روغن استخراج شده از گیاه دانه کرچک قادر به تسریع و تسهیل ترمیم زخم معده می‌باشد. میانگین درصد بهبود زخم در گروه‌های تجربی دریافت‌کننده روغن دانه کرچک، افزایش معنی‌داری نسبت به گروه‌های کنترل و شم داشتند و همچنین مشخص شد که روغن دانه کرچک با دوز میلی‌گرم بر کیلوگرم ۱۰۰ نسبت به دوز ۲۰۰ و ۵۰ اثر ضدزخم بیشتری را علیه بیماری زخم معده دارا می‌باشد

نتیجه‌گیری

از این مطالعات می‌توان نتیجه گرفت که روغن دانه کرچک در غلظت‌های متوسط باعث ترمیم زخم می‌شود. چون روغن دانه کرچک دارای ویتامین‌های E و C هست و باعث افزایش میزان ترمیم و بهبودی زخم و بالا بردن سیستم ایمنی بدن می‌شود، کاهش عفونت در محل زخم را خواهیم داشت.

منابع

۱. خزاعی، م.، یادگاری، م.، قربانی، ر.، ۱۳۸۵. بررسی اثر حفاظتی عصاره ی هیدروالکلی گیاه غازیاقی بر زخم معده ناشی از آسپرین در موش صحرایی. مجله دانشگاه علوم پزشکی کردستان، دوره یازدهم، شماره ۱، صفحات ۲۵-۱۶.

۲. دوست محمدی، م.، ۱۳۹۰. بررسی اثرات ضد میکروبی عصاره‌های پنیرک و نانوذرات نقره بر روی

بیانگر اثر درمانی این روغن بر ترمیم زخم معده در موش نر نژاد ویستار است. در تحقیق حاضر میزان نوتروفیل‌ها و ماکروفاژها در گروه تجربی ۲ برای روغن دانه کرچک نسبت به گروه‌های کنترل و شم در روز ۴ افزایش و در روزهای دیگر کاهش یافته است. همچنین میزان فیبروبلاست‌ها در گروه تجربی ۲ برای روغن دانه کرچک نسبت به گروه‌های کنترل و شم در روزهای ۴ و ۷ افزایش معنی‌دار و در روزهای ۱۰ و ۱۴ کاهش معنی‌دار داشته است. در این تحقیق مشخص گردید روغن دانه کرچک دارای خاصیت ضد التهابی می‌باشد که موجب شده است ترمیم زخم، دوره‌ی خود را زودتر سپری نموده و به پایان برساند و به دنبال آن مرحله‌ی تکثیر سلولی و فرایند التیام هم زودتر آغاز می‌شود.

تانن موجود در روغن دانه کرچک هم دارای خاصیت ضد عفونی‌کنندگی و ضد ویروسی است و دارای اثر ترمیمی و حفاظتی بر زخم معده می‌باشد (۹). مکانیسم احتمالی در پژوهش حاضر این است که اسیدچرب غیراشباع رسینولئیک و ویتامین E و C موجود در دانه کرچک دارای اثر ضد التهابی می‌باشد که عامل مناسبی برای تسریع و ترمیم زخم محسوب می‌شود که می‌تواند زمان ترمیم زخم را کاهش دهد (۱۳). ویتامین E و C موجود در روغن دانه کرچک خاصیت آنتی‌اکسیدانی دارد و به بهبود و التیام زخم و جلوگیری از خونریزی کمک می‌کند (۷). دانه گیاه کرچک دارای مواد شیمیایی شامل سلولز، مواد چرب، اسید رسینولئیک، کلسیم، آکالوئیدها، تانن، ویتامین A و ویتامین C و E می‌باشد. این ترکیبات دارای خواص ضد اسپاسم، ضد دیابت، ادرار آور و ضد التهاب می‌باشند (۴). بر اساس تحقیقات انجام شده، اسید رسینولئیک موجود در روغن دانه کرچک، در موش‌ها اثر ملین دارد. پس از خوردن اسید رسینولئیک، مقدار اندک این ماده به دیواره ی روده کوچک



10. Lord J.M., Roberts L.M., Robertus J.D., 1994. Ricin: structure, mode of action, and some current applications. *FASEB Journal*, 8(2): 201-208.
11. Medline Plus., 2014. Peptic ulcer. National Institute of Diabetes and Digestive and Kidney Diseases (NIDDK), National Institutes of Health.
12. Oharmanil P., Kuchibbolta V.K., Srivasaus M., Sharmas P.G., 2004. Evaluation of anti ulcerogenic and ulcer healing properties of *Ocimum sanctum* line. *Journal of Ethnopharmacology*, 93(2-1): 197-206.
13. Parsons K.K., Maeda N., Yamauchi M., Banes A.J., Koller B.H., 2005. Ascorbic acid-independent synthesis of collagen in mice. *American Journal of Physiology and Endocrinology and Metabolism*, 290:1131-1139.
14. Ramakrishnan K., Robert C., Salinas MD., 2007. Peptic ulcer disease. *Oklahoma Health Sciences*, 1006-1012.
15. Ramos-Lopez M.A., Perez G.S., Rodriguez-Hernandez C., Guevarafefer P., Zavala-Sanchez M.A., 2010. Activity of *Ricinus communis* against Spodoptera. *African Journal of Biotechnology*, 9(9): 1359-1365.
16. Sadashive P.S., 2011. Acute toxicity study for *Ricinus communis*. *der Pharm let*. 3(5):132
17. Vanwijck R., 2001. Surgical biology of wound healing, *Bull Mem Acad R Med Belg.*, 56(3-4): 175-184.
18. Watson G.D., Smith R., 2005. *Gastrointestinal nursing*. Oxford, Blackwell.
19. Williamson E.M., 2002. *Major Herbs of Ayurveda*. Churchill Livingstone, New York, 361pp.
- استافیلوکوکوس اورثوس، انتروکوکوس فکالیس سودوموناس آتروژینوزا و سالمونلا تیفی موربوم در شرایط آزمایشگاهی و مدل حیوانی. پایان نامه کارشناسی ارشد میکروبیولوژی دانشگاه آزاد اسلامی واحد زنجان.
۳. سکوتی، ا.، رهنما، م.، ۱۳۹۰. اثر باکتری لاکتوباسیلوس کازئی بر ترمیم زخم معده ناشی از اسید استیک در موش صحرایی نر نژاد ویستار. پایان نامه کارشناسی ارشد میکروبیولوژی، دانشگاه آزاد زنجان.
۴. منجمی، ع.، ۱۳۹۲. بیماری های دستگاه گوارش. چاپ چهارم، آزادمهر، ۲۵۲ صفحه.
۵. موسوی، ف.، رهنما، م.، ۱۳۹۰. بررسی اثر لاکتوباسیلوس پنتوسوس بومی ایران بر ترمیم زخم های معده در موش صحرایی نر. پایان نامه کارشناسی ارشد میکروبیولوژی دانشگاه آزاد اسلامی واحد زنجان، ۵۸ صفحه.
6. Amani S.A., EI-Meligy R.M., Soliman G.A., 2013. Natural products in treatment of ulcerative colitis and peptic ulcer. *Journal of Saudi Chemical Society*, 17(1): 101-124.
7. Cseke L.J., Kirakosyan A., Kaufman P.B., Warber S.L., Duke J.A., Briemann HL., 2006. *Natural products from plants*. 2nd Edition, CRC Press Book.
8. Elisabetsky E., Castilhos Z.C., 1990. Plants used as analgesics by Amazonian caboclos as a basis for selecting plants for investigation. *International Journal of Crude Drug Research*, 28(4): 309-320.
9. Hui-Lian W., Dong-Fang Z., Zhao-Feng L., 2003. In vitro study on the genotoxicity of dichloromethane extract of valerian (DEV) in human endothelial ECV304 cells and the effect of vitamin E and C attenuating the DEV-induced DNA damages. *Toxicology and Applied Pharmacology*, 188(1): 36-41.